

**Technical: Hemipelvectomy in cats with pelvic osteosarcoma. Case report**

---

VETERINARIA (Montevideo) - Vol. 50 - # 194 - Año 2014 - P. 49 a 58

**Autores:** Izquierdo DFC<sup>1</sup>, Ferrigno CRA<sup>2</sup>, Rizzo MFCI<sup>2</sup>, Dal Bó I<sup>2</sup>, Valente AF<sup>2</sup>, Dos Santos JF<sup>2</sup>, Poletto MF

<sup>2</sup>

, Della Nina MI

<sup>2</sup>

, Cavalcanti RAO

<sup>2</sup>

, Ferraz VCM

<sup>2</sup>

<sup>1</sup>:Departamento de Pequenos Animales, Facultad de Veterinaria, UdelaR

<sup>2</sup>: Laboratório de Ortopedia e Traumatologia Comparada do Hospital Veterinário da Faculdade de Medicina Veterinária e Zootecnia da Universidade de São Paulo

Recibido: 20/6/2013 Aceptado: 31/7/2013

---



[ver versión PDF.](#)

[Introdução](#) | [Materiales y Métodos](#) | [Resultados e Discussão](#) | [Referências](#)

## Resumo

Apresenta-se caso clínico de felino, macho e nove anos de idade, com claudicação do membro pélvico esquerdo após cirurgia de colococefalectomia, realizada por osteosarcoma em cabeça femoral. Relata-se procedimento de hemipelvectomia total, anestésico, cuidados pós-operatórios e evolução do caso até o óbito do animal.

Do presente relato pode se afirmar que a sobrevida do paciente foi reduzida em função do primeiro procedimento cirúrgico.

**Palavras chave:** hemipelvectomia total, neoplasia óssea, osteosarcoma felino

---

## Resumen

Se presenta el caso clínico de un felino, macho, de nueve años de edad, con claudicación de miembro pélvico izquierdo luego de haber sido sometido a cirugía de excéresis de cabeza de fêmur, realizada por osteosarcoma en cabeza femoral. Se relata procedimiento de hemipelvectomy total, anestesia, cuidados pos operatórios y evolución del caso hasta su muerte. Del presente trabajo podemos afirmar que la sobrevida del paciente luego de realizado el diagnóstico de osteosarcoma fue reducida en función del primer procedimiento quirúrgico.

**Palabras claves:** hemipelvectomy total, neoplasia ósea, osteosarcoma felino

---

## Summary

A nine year-old feline male, presented lameness of the left pelvic limb after a femoral head and neck ostectomy due to osteosarcoma of the femoral head. This case report describes the hemipelvectomy procedure, anesthetic protocols, post-operative care and evaluation of the patient through life.

Based on the present report we concluded that an incorrect primary surgical management of an osteosarcoma results in a bad prognosis and reduces the life expectancy after diagnosis.

**Keywords:** hemipelvectomy, bone tumor, feline osteosarcoma

---

## **Introdução**

Neoplasias ósseas primárias podem ocorrer tanto no esqueleto apendicular quanto axial. Incluem osteossarcoma, condrossarcoma, fibrossarcoma, hemangiossarcoma, tumor de células gigantes, lipossarcoma, osteossarcoma periosteal e parosteal, fibrossarcoma periosteal, osteomas, osteoma multilobular, condroma multilobular, osteocondroma e condroma (Schulz, 2008). Tumores ósseos em gatos são raros com incidência de 4.9%, sendo malignos entre 67 a 90%. Osteossarcoma é tumor ósseo primário mais comum em felinos, histologicamente é composto por células mesenquimais anaplásicas que produzem osteoide (Dernell y col., 2007); afeta gatos idosos com média de 10 anos de idade (Schulz, 2008). Quando localizados no esqueleto apendicular a amputação pode resultar método curativo, com sobrevida de 24 ou até 44 meses. Quando localizado no esqueleto axial o prognóstico é pobre, principalmente pela dificuldade de ressecção (Bitetto y col., 1987). A probabilidade de apresentação de metástase em gatos é menor que em cães (Dernell y col., 2007), e a quimioterapia após remoção do tumor não apresenta vantagens quanto à sobrevida (Turrel y Poll, 1982).

Remoção de segmento pélvico (hemipelvectomy) é indicado para tratamento de tumores ósseos ou de tecidos moles (Straw y col., 1992; Kramer y col., 2008), trauma pélvico severo (Kramer y col., 2008), obstipação (Liptak, 1998), e má união (Alexander y Carb, 1979).

Devido à escassa literatura referente aos cuidados pré e pós operatórios em hemipelvectomy de gatos, decidiu-se relatar caso clínico-cirúrgico de paciente felino submetido ao procedimento de hemipelvectomy unilateral total após diagnóstico de osteosarcoma apendicular, assim como as complicações no pós operatório.

( [Volver arriba](#) )

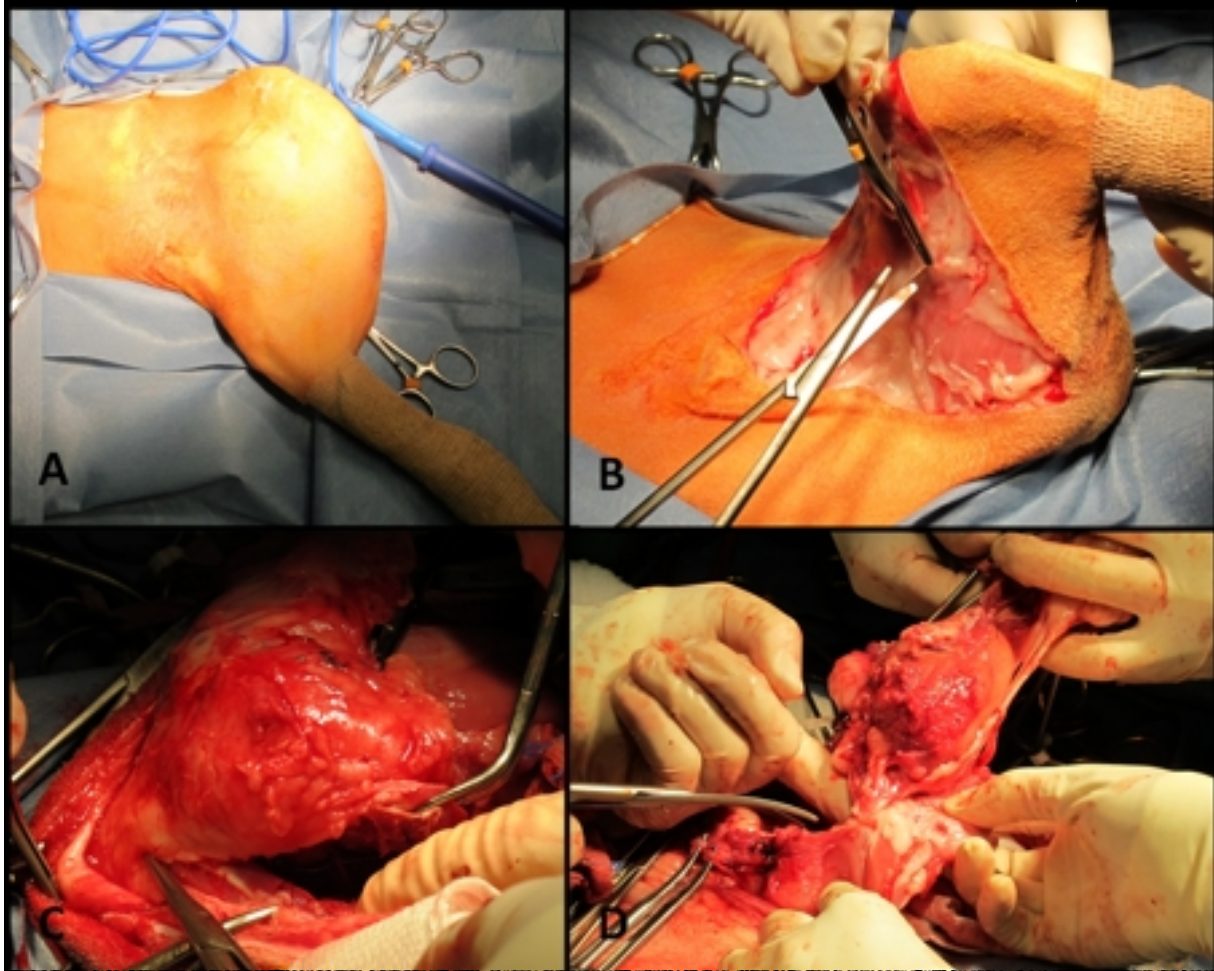
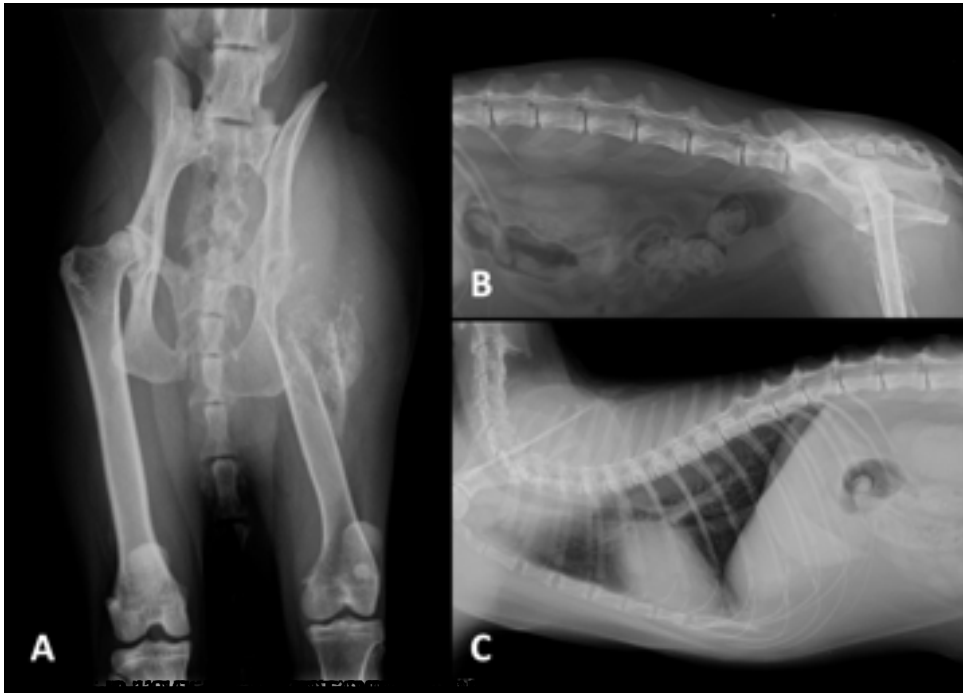
---

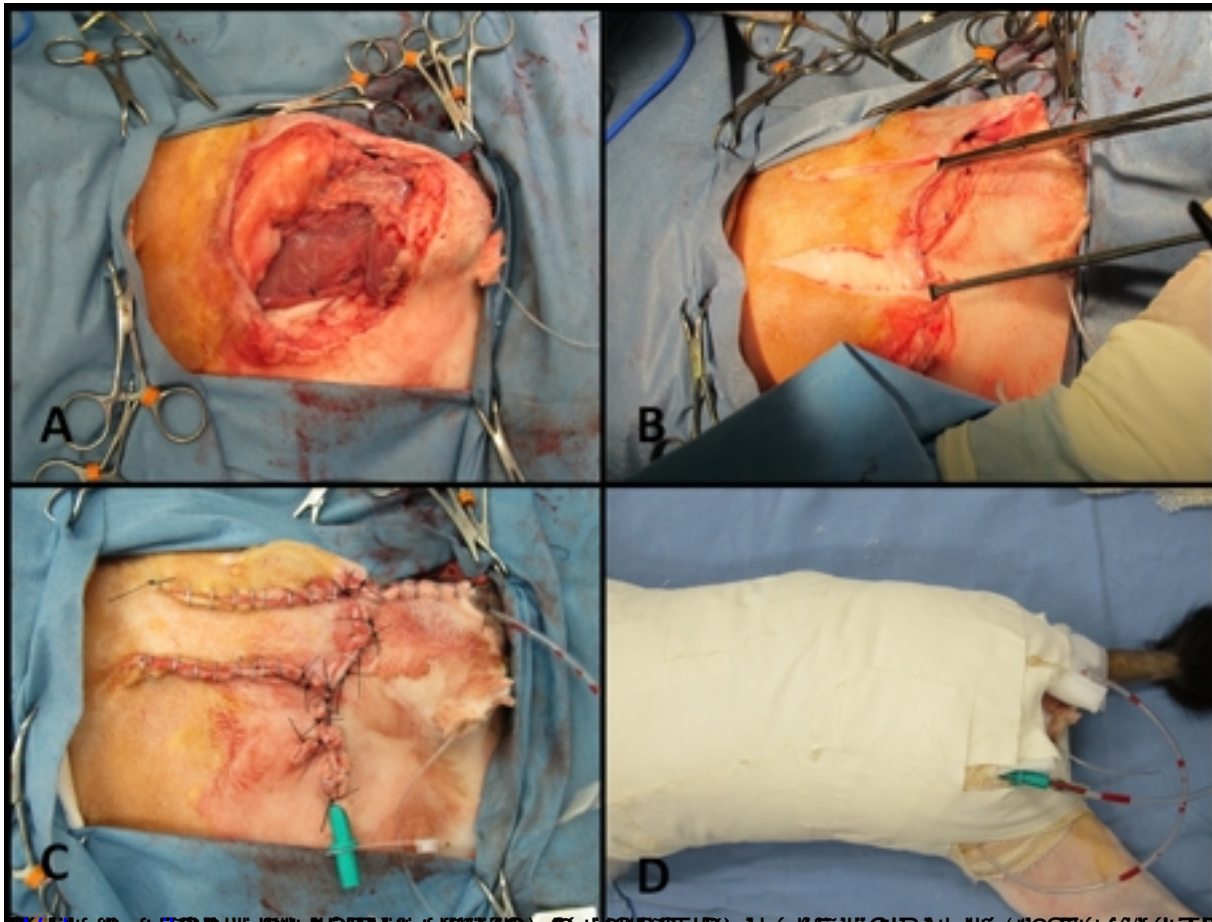
## **Materiales y Métodos**

## **Caso clínico**

No começo do mês de dezembro de 2012 foi apresentado na consulta do Laboratório de Ortopedia e Traumatologia Comparada, do Hospital Veterinário da Universidade de São Paulo, felino, macho, nove anos de idade e 5,5 kg de peso, com impotência funcional do membro pélvico esquerdo. Há 12 meses o paciente havia começado com claudicação, e na época, foi levado a consulta em clinica particular e diagnosticado displasia coxo-femoral; como tratamento foi realizado colocefalectomia esquerda. A cabeça e colo femoral foram enviados para exame histopatológico com resultado de osteosarcoma com moderado grau de diferenciação. A proprietária recebeu orientação de observar a evolução do quadro clínico, e administrar condroprotetor (Artrin<sup>®</sup>, Laboratório Brouwer, Buenos Aires – BA, Argentina) (1/2 comprimido por dia até novas recomendações). Como resultado deste procedimento cirúrgico o paciente apresentou piora na claudicação do membro pélvico esquerdo e aumento de volume de tecidos moles. No momento da consulta o paciente deambulava com claudicação grave, na palpação da articulação coxo-femoral manifestava-se dor, se evidenciando um grande aumento de volume, de consistência firme com aumento de temperatura local, além de mobilidade anormal em região do fêmur proximal. Foi realizado estudo radiográfico, e exames laboratoriais (Hemograma completo, Plaquetas, Função renal e Função hepática).

Como resultado radiográfico evidenciou-se fratura de fêmur esquerdo, acentuada destruição óssea com lise em colo e terço proximal do fêmur com discretas proliferações difusas e aumento de tecidos moles; junto a má definição do acetábulo, com reabsorção e proliferação periosteal em corpo do íleo. Não foram evidenciadas metástases pulmonares (Figura 1). Os exames laboratoriais não apresentaram nenhuma alteração.





## Resultados e Discussão

Após 48 horas de pós-operatório, o animal apresentou-se pálido e prostrado, constatou-se que o Ht estava em 11%. Contudo como o animal não apresentava sangramento ativo, suspeitou-se de queda nos níveis de fósforo, o que foi confirmado após dosagem (2,07 mg/dL). Foi realizada reposição de fósforo em 24 horas, conforme recomendações da literatura. Realizou-se mais uma transfusão de sangue total e deu-se início à nutrição enteral por sonda esofágica. Após quatro dias, os valores de fósforo foram restabelecidos (3,42mg/dL) e o Ht manteve-se em 29%. Segundo Giger (2005) a hipofosfatemia pode levar à anemia hemolítica, miopatia, disfunção cardíaca e disfunção neurológica. Experimentalmente, a anemia hemolítica aparece em casos com fósforo sérico abaixo de 1mg/dL, no entanto, na prática encontram-se relatos de animais apresentando sintomas com fósforo sérico abaixo de 2,5 mg/dL, valor este que coincide com o paciente operado. O mesmo autor orienta reposição oral ou parenteral deste elemento, o que foi realizado de forma parenteral, com posterior melhora do quadro clínico do paciente. A reposição parenteral deve ser feita com bastante cuidado pois pode levar à hipocalcemia, além de insuficiência renal e calcificação distrófica de tecidos moles, que deve ser corrigida com a parada imediata da infusão e início do tratamento com gluconato de cálcio,



complicações estas que não foram apresentadas após reposição parenteral.

Nos primeiros dias do pós-operatório imediato o paciente não se alimentou espontaneamente pelo que foi necessária colocação de sonda esofágica, mantida durante 21 dias.

A hemipelvectomia é considerada técnica cirúrgica agressiva e necessária em vários casos segundo relatado por Straw y col. (1992); Kramer y col. (2008), Liptak (1998) e Alexander e Carb (1979). No caso em questão devido ao diagnóstico histopatológico e a reação periosteal acometendo acetábulo e corpo do íleo, foi a única opção terapêutica para o paciente.

Segundo o mencionado por Kramer y col. (2008) conhecimento anatômico da região é fundamental para o bom sucesso do procedimento cirúrgico, deste modo, foi recomendado o cirurgião mais experiente do Hospital Veterinário da USP, com experiência em outros procedimentos similares.

Potenciais complicações desta técnica cirúrgica relatadas por Kramer; Walsh e Seguin (2008) incluem hemorragia, hematomas, deiscência de pontos, hérnia, seroma, infecção, úlceras por pressão, trauma uretral e retal assim como recorrência do tumor. O paciente no dia 21 do pós-operatório apresentou deiscência de ferida região isquiática de dimensões 7 x 4 cm, que foi tratada de forma conservativa com lavados diários com solução fisiológica e sabão antisséptico, com posterior bandagem seco-úmido. Esta lesão foi relatada por Kramer; Walsh; Seguin, (2008) como consequência de necrose por pressão sobre as bordas salientes do coto isquiático, lesão esta evitada com uma boa cobertura de tecidos moles no encerramento da cirurgia. A lesão isquiática cicatrizou com 30 dias após início do tratamento. O paciente continuou se alimentando normalmente e mantendo atividades físicas normais. Sessenta e cinco dias de pós-operatório o animal começou com dificuldade para defecar apresentando-se novamente à consulta, na palpação retal evidencia-se massa retal dorsal de aproximadamente 3 cm de diâmetro. Na avaliação radiográfica do tórax evidenciou-se pequeno nódulo de radiopacidade aguda medindo cerca de 0,5 cm de diâmetro em campo pulmonar caudal esquerdo, sem alterações em topografia dos linfonodos intratorácicos e espaço pleural. Foram realizados enemas, mas, uma semana depois o proprietário decidiu realizar eutanásia pelo mau estado geral do animal. Na necropsia observou-se massa neoplásica aderida aos processos transversos desde segunda vertebra caudal até a sexta vértebra lombar, a qual apresentava superfície irregular, multilobulada, consistência firme ao corte e coloração que variava de esbranquiçado ao acastanhado com áreas avermelhadas e enegrecidas (necrose). Notou-se que a massa neoplásica comprimia parte de cólon distal (Figura 4). O estudo microscópico confirmou a presença de osteossarcoma osteoblástico.

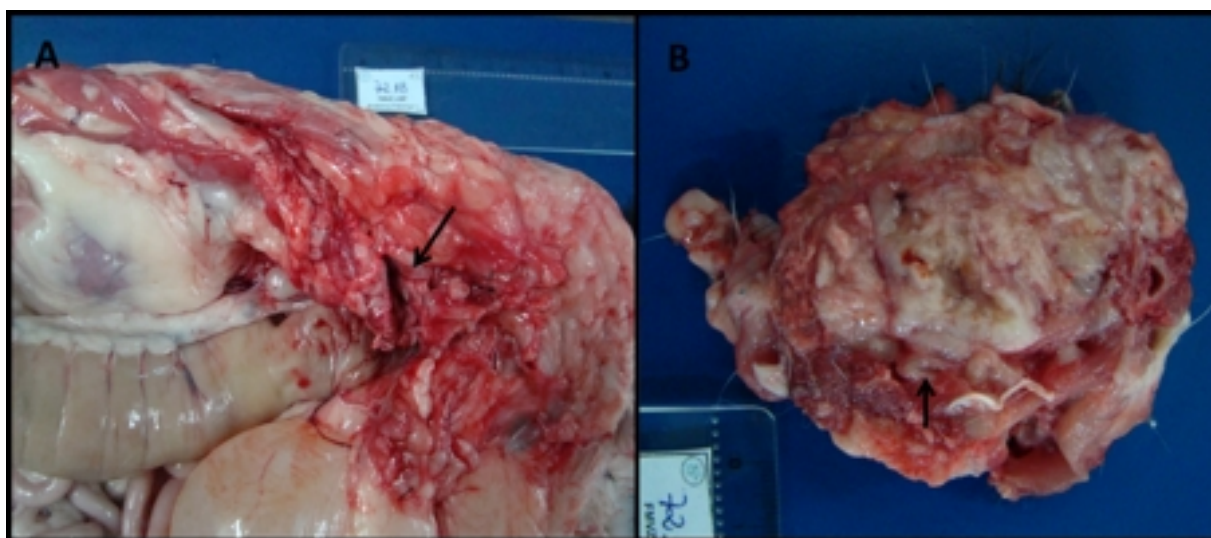


Figura 4 – A, observe-se massa neoplásica comprimindo parte de cólon distal (seta), B, massa com áreas de necrose

A falta de associação de tratamento quimioterápico baseou-se em resultados de pesquisas

anteriores que demonstram que em gatos não são conhecidos efeitos benéficos de terapias adjuvantes e que a média de sobrevida mesmo sem adjuvantes é de 22 a 44 meses, segundo o mencionado por Dernell y col. (2007) e Turrell & Poll (1982).

Contudo a sobrevida do paciente após o primeiro diagnóstico de osteosarcoma foi de 15 meses, período inferior abaixo do mencionado por Dernell y col. (2007) e Turrell & Poll (1982), isto poderia se relacionar ao fato de ter sido realizado procedimento cirúrgico de colocolectomia na região tumoral, implicando em posterior crescimento rápido do tumor.

( [Volver arriba](#) )

---

## Referências

1. Schulz K. (2008). Outras doenças dos ossos e articulações. In: FOSSUM, T. W. (Ed.). Cirurgia de pequenos animais. 3 ed. Rio de Janeiro: Elsevier, 2008. p. 1333-1356.
2. Dernell W S, Ehrhart NP, Straw RC, Vail DM. (2007). Tumors of the skeletal system. In: Withrow S J, Vail DM. (Ed.). Small animal clinical oncology. 4 ed. Canadá: Saunders, 2007. p. 540-582.
3. Straw RC, Withrow SJ, Powers BE. (1992). Partial or Total Hemipelvectomy in the

Management of Sarcomas in Nine Dogs and Two Cats. Vet Surg 21:183-188.

4. Kramer A, Walsh PJ. (2008). Seguin, B. Hemipelvectomy in dogs and cats: technique overview, variations, and description. Vet Surg 37:413-419.
5. Liptak J M. (1998). Hemipelvectomy for the treatment of obstipation secondary to narrowing of the pelvic canal in a cat. Aust Vet Pract 28:2-6.
6. Alexander JW, Carb AV. (1979). Subtotal hemipelvectomy in the dog. J Vet Orthop 1:9-14.
7. Bitetto WV, Patnaik AK, Schrader SC, Mooney SC. (1987). Osteosarcoma in cats: 22 cases (1974-1984). JAVMA 190:91-93.
8. Turrel JM, Poll RR. (1982). Primary bone tumors in the cat: a retrospective study of 15 cats and literature review. Vet Radiol 23:152-166.
9. Giger U. (2005). Regenerative anemia caused by blood loss or hemolysis. In: Ettinger SJ; Feldman EC. (Eds.). Veterinary Internal Medicine. 6 ed. St. Louis: Elsevier Saunders, p. 1886-1907.

( [Volver arriba](#) )