

## Intoxicación por *Lantana camara* en bovinos y ovinos en Uruguay

Rivero, R.<sup>1</sup>; Giannechini, E.<sup>1</sup>; Matto, C.<sup>1</sup>; Gil, J.<sup>2</sup>

### RESUMEN

En el área de influencia del Laboratorio Regional Noroeste de la DILAVE «Miguel C. Rubino» se registraron tres focos de intoxicación por *Lantana camara* entre 1991 y 1994 en los departamentos de Río Negro y Paysandú. Dos afectaron ovinos (morbilidad 34% y 90%; mortalidad 32,2% y 87% respectivamente) y uno a bovinos (morbilidad y mortalidad 100%). Las categorías afectadas fueron capones y ovejas de cría y en los bovinos vacas. Los focos se presentaron para los bovinos en el mes de Abril y en los ovinos ambos en Diciembre. Todos los casos ocurrieron al ser introducidos los animales en parques o jardines de los establecimientos con presencia de la planta. Los principales signos clínicos de los ovinos fueron de fotosensibilización, adelgazamiento, ictericia y fotofobia. Los hallazgos macroscópicos fueron ictericia, edema subcutáneo gelatinoso amarillento, hígado aumentado de tamaño, de color ocre o anaranjado y riñón de color marrón claro. Al examen histopatológico a nivel de hígado se observó una severa vacuolización de los hepatocitos, colestasis y necrosis en la región periportal. En el foco ocurrido en bovinos las muertes se sucedieron en forma aguda con escasos signos clínicos. El aspecto macroscópico y las lesiones histológicas fueron similares a las de los ovinos. A efectos de corroborar la etiología de la enfermedad, se administró la planta verde proveniente de dos focos a dos ovinos a dosis de 20 y 40 g/kg pv y a un bovino a dosis de 25 g/kg pv respectivamente, resultando tóxica para ambas especies. Los hallazgos clínicos y patológicos fueron similares a los observados en los casos de campo.

**Palabras clave:** *Lantana camara*, intoxicación, bovino, ovino.

### SUMMARY

In the influence area of Northwest Regional Laboratory of DILAVE «Miguel C. Rubino» were registered three outbreaks of intoxication by *Lantana camara*, between 1991 and 1994 in the counties of Paysandú and Río Negro. Two of them affected sheep (morbidity 34% and 90%; mortality 32,2% and 87% respectively) and the other one was in cattle (morbidity and mortality 100%). Affected categories were wethers and ewes, in bovine were cows. The outbreak in cattle was in April, while in ovine, both were in December. All cases occurred when the animals entered in parks or gardens of the farms with the presence of the plant. The main clinical signs in sheep were: photosensitization, weight loss, jaundice and photophobia. The principal macroscopic findings were jaundice, yellowish gelatinous subcutaneous edema, swollen liver with ocher or orange coloration and light brown kidney. Histopathological findings of liver showed severe vacuolation of hepatocytes, cholestasis and necrosis of the periportal region. Acute deaths with few clinical signs were observed in the outbreak occurred in cattle. The macroscopic appearance and histological lesions were similar to those of sheep. The green plant from two sources was administered experimentally to confirm the etiology, to two sheep at dose 20- 40 g/kg lw and one cattle at dose 25 g/kg lw, it was toxic to both species. Clinical signs and pathology were similar to those observed in field cases.

**Key words:** *Lantana camara*, intoxication, bovine, ovine.

### INTRODUCCIÓN

*Lantana* spp. son plantas nativas de la familia Verbenaceae, de la cual se conocen más de 50 especies climáticamente distribuidas en regiones tropicales y subtropicales del planeta, de las cuales solo algunas son tóxicas, como *Lantana camara*, la que es considerada originaria del continente americano. Es un arbusto de 1 a 3 metros de altura, perenne, de ramas rígidas divaricadas con pequeños pelos glandulares. Hojas opuestas, ovaladas a ovado-oblongas, de 2 a 12 mm de longitud, de borde crenado-serrado, ásperas en el haz. El color de las inflorescencias varía entre especies y variedades, pudiendo

ser amarillas, naranjas, rojas, blancas o violetas. Drupa esférica, carnosa-jugosa, negra a la madurez de 3 ó 4 mm de diámetro. Su capacidad de intoxicar no está necesariamente correlacionada al color de las flores (Seawright, 1965; Harley, 1973; Tokarnia y col., 1984; Brito y col., 2004; Marin y col., 2005) (Figura 1).

La bibliografía cita casos de importantes pérdidas económicas por *Lantana camara* en Australia, Sudáfrica, India, México, Brasil y Argentina (Steyn y col., 1941; Lal y Bandhu, 1960; Seawright, 1965;



**Figura 1.** *Lantana camara* en floración. Foto de archivo.

<sup>1</sup>Laboratorio Regional Noroeste «Miguel C. Rubino», Casilla de Correo 57037, Paysandú, Uruguay, C.P. 60.000. Correo electrónico: rrivero@mgap.gub.uy.

<sup>2</sup>Facultad de Veterinaria, Estación Experimental «Mario A. Casinoni» Paysandú.

Recibido: 9/10/10 Aprobado: 21/10/10

Aluja y col., 1970; Riet-Correa y col., 1984; Tokarnia y col., 1984; Perusia, 2001; Marin y col., 2005). En Uruguay *Lantana camara* es utilizada como planta ornamental, frecuentemente observada en jardines, parques y plazas, no adquiriendo características invasoras como en otros países (Seawright, 1965; Tokarnia y col., 1984). En nuestro País no existen reportes de esta intoxicación en rumiantes.

Según diferentes autores los casos de intoxicación se observan principalmente cuando los animales están hambrientos, con sed o cuando son introducidos en áreas nuevas con presencia de la planta (Brooks, 1961; Aluja y col., 1970; Riet-Correa y col., 1984; Tokarnia y col., 1984; Tokarnia y col., 1999; Brito y col., 2004). Incluso Turbet (1931) y Brooks (1961) citan que los animales más jóvenes tienen mayor predisposición a enfermar por ser más curiosos y consumir esta planta. La presencia en abundancia de *Lantana camara* tóxica es un factor importante para que el cuadro se presente ya que la toxicidad varía según factores genéticos de la planta o por influencias del medio ambiente (Seawright, 1965). Otro factor de riesgo es la escasez de forraje asociada a factores climáticos como sequías o, temporadas de lluvias y vientos secos en países como India y México (Lal y Bandhu, 1960; Aluja y col., 1970).

Es una planta hepatotóxica cuyos principios activos son triterpenos, llamados Lantadene A y Lantadene B, siendo este último menos tóxico que el primero (Lal y Bandhu, 1960; Pass y col., 1978). Estos compuestos son absorbidos a nivel intestinal y llegan al hígado a través de la circulación portal, donde se metabolizan (Pass y col., 1979; Santos y col., 2008). Provocan un daño acumulativo a los hepatocitos y lesión de las membranas de los canalículos biliares, lo cual deriva en colestasis (falla en la excreción y secreción de pigmentos, ácidos y sales biliares) que produce ictericia, fotosensibilización de áreas despigmentadas de la piel y daño renal por necrosis tubular aguda (Marin y col., 2005). La muerte se debe a la insuficiencia hepática y al fallo renal (Pass y col., 1978).

El objetivo del presente trabajo es describir tres focos de intoxicación espontánea por *Lantana camara* en ovinos y

bovinos diagnosticados por el Laboratorio Regional Noroeste «Miguel C. Rubino», así como la comprobación experimental de la toxicidad de la planta en ambas especies.

## MATERIALES Y MÉTODOS

### Focos observados y reconocimiento de la planta

En los casos de presentación espontánea de intoxicación por *Lantana camara* los datos epidemiológicos, clínicos y patológicos, fueron obtenidos en las visitas realizadas a los diferentes establecimientos en los que se observaron signos clínicos y muertes, asociados a la presencia e ingestión de la planta. A los efectos de su tipificación, muestras de plantas con sus inflorescencias de los distintos predios problema fueron enviadas a la Cátedra de Botánica de la Facultad de Agronomía (Universidad de la República).

### Reproducción experimental

Para realizar la reproducción experimental de la intoxicación, la planta fue recolectada en dos establecimientos en los que ocurrieron los focos de la intoxicación. En ese momento *Lantana camara* se hallaba en estado vegetativo, con inflorescencias rojas y amarillas. Inmediatamente después de colectada la planta fue trasladada al Laboratorio Regional Noroeste «Miguel C. Rubino», donde fue conservada a 4-5 °C, comenzando la fase experimental 24 horas después.

Previo al ensayo, a los animales se les practicó fistula ruminal utilizando Maleato de acepromazina al 1%, en dosis de 0,37 mg/kg PV, I/V como tranquilizante y Lidocaina al 2% como anestésico local, junto con la administración por tres días consecutivos de Dipirona al 50% en dosis 4 g cada 8 h, vía I/M como analgésico. Una vez recuperados del acto quirúrgico fueron desparasitados y sometidos a un examen clínico, midiéndose frecuencias cardíaca y respiratoria, movimientos ruminales y temperatura rectal. Este examen fue repetido diariamente luego de la administración de la planta.

Las reproducciones experimentales se realizaron en dos etapas. En la primera etapa en 1991 (Experimento I) se le suministró mediante fistula ruminal a un bovino de 19 meses de edad, de raza Ho-

lando, caravana número 053, de 185 kg de peso, una dosis única de 25 gramos por kg de peso vivo (g/kg pv) de hojas verdes y flores de *Lantana camara*. Se utilizó un bovino de 18 meses de edad, de raza Holando, caravana número 058 como control.

En la segunda etapa (Experimento II) se realizó en 1994 la reproducción experimental en dos carneros adultos, de raza Corriedale, identificados con las caravanas N/N y 19, de 56 y 62 kg de peso, administrándosele hojas verdes de *Lantana camara*, a través de la fistula ruminal en dosis de 40 y 20 g/kg pv respectivamente. A este grupo se le asoció dos carneros adultos, uno de raza Ideal y otro de raza Corriedale, caravanas número R25 y 10, de 68 y 54 kg de peso, como animales control. Se realizaron extracciones diarias de sangre determinar las concentraciones de las enzimas aspartato amino transferasa (ASAT) y gamma glutamil transferasa (GGT). Ambos ovinos y el bovino que murieron como consecuencia de la intoxicación experimental fueron necropsiados.

Los tejidos extraídos de las necropsias realizadas en los predios afectados como de los animales utilizados en las reproducciones experimentales fueron fijados en formol bufferado al 10%, embebidos en parafina, cortados en secciones de 5 micras de espesor y teñidos con hematoxilina y eosina (HE).

## RESULTADOS

### Focos observados y reconocimiento de la planta

La planta remitida fue tipificada como *Lantana camara* por la Cátedra de Botánica de la Facultad de Agronomía (Universidad de la República).

En el Cuadro 1 se detallan los datos epidemiológicos de los tres focos registrados en el Laboratorio Regional Noroeste «Miguel C. Rubino». Todos los focos se dieron al pastorear los animales en los parques y jardines de los establecimientos donde *Lantana camara* estaba presente como planta ornamental. Los animales fueron introducidos en la mayoría de los focos para su mejor atención (foco N°1) o como precaución frente a posibles tormentas (focos N° 2 y 3). En todos los casos *Lantana camara* se encontraba en

**Cuadro 1.** Datos epidemiológicos de los focos registrados de intoxicación por *Lantana camara* en el Laboratorio Regional Noroeste «Miguel C. Rubino».

Nº Foco	Fecha	Departamento	Especie	Raza	Categoría	Población	Morbilidad (%)	Mortalidad (%)	Letalidad (%)
1	Abr-91	Río Negro	Bovino	Normando	Vacas	2	100	100	100
2	Dic-93	Paysandú	Ovino	Corriedale	Capones	200	90	87	96
3	Dic-94	Paysandú	Ovino	Corriedale	Ovejas	630	34	32.22	97



**Figura 2.** Ovíno intoxicado por *L. camara* (Foco N°2) Fotodermatitis a nivel ocular, de morro, labios y orejas.

estado vegetativo y en floración. No se observaron en dichos parques otras plantas tóxicas que causen fotosensibilización.

En el foco N° 1 registrado en abril de 1991, en el departamento de Río Negro, dos bovinos hembras de raza Normando de alto valor genético fueron introducidos en el parque alrededor de la casa de los propietarios para su mejor cuidado y observación. En dicho parque existía abundante presencia de arbustos de *Lantana camara* y los animales fueron observados ingiriendo la planta. Antes de las 48 horas, los dos animales mueren en forma aguda, con una leve sintomatología de anorexia, depresión y atonía ruminal. En las dos necropsias realizadas se destacaba un cuadro de ictericia generalizada con hígado color amarillo. Las alteraciones histopatológicas más significativas fueron de severa degeneración he-

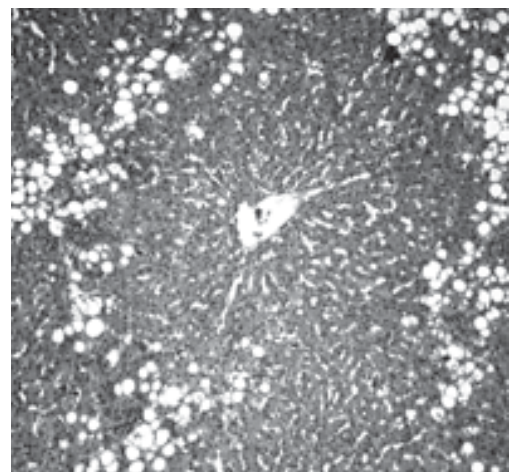
pática con vacuolización y necrosis periportal.

El foco N° 2 ocurrido en diciembre de 1993, en el departamento de Paysandú, 200 capones fueron ubicados en un parque antiguo previo a la ocurrencia de tormentas, donde existían antecedentes de muertes, constatándose el consumo de hojas y flores de *L. camara*. Al día siguiente algunos animales presentaban depresión, edema a nivel de cara y cabeza y comienzan las primeras muertes. Los animales son retirados del lugar y a pesar de esto continúan muriendo, observándose la mayor concentración de muertes 10 días después del ingreso al parque. Los síntomas observados fueron lesiones de fotodermatitis en zonas desprovistas de lana a nivel facial y submandibular con exudado amarillo, áreas enrojecidas, erosiones y formación de costras predominantemente en orejas y na-

riz, corrimiento ocular espeso, mucosa bucal y ocular ictericia (Figura 2). La morbilidad fue de un 90% y la mortalidad de un 87%. Las alteraciones macroscópicas más importantes observadas en ocho necropsias realizadas se caracterizaron por edema subcutáneo gelatinoso amarillento e ictericia. Hígado de color ocre, friable; riñón de color marrón claro con pelvis ictericia. Las principales alteraciones histológicas fueron encontradas a nivel de hígado donde se observó tumefacción de los hepatocitos a predominio periportal con vacuolización del citoplasma, presencia de núcleos con cromatina marginada, estasis biliar, proliferación de células epiteliales de

los canalículos biliares con moderada fibrosis (Figura 3). A nivel renal se observó degeneración y necrosis tubular con formación de cilindros hialinos.

En el foco N° 3, ocurrido en diciembre de 1994 en Paysandú, afectó a una majada compuesta por 600 ovinos, entre los que había ovejas de cría y corderos, introducidas a un piquete cercano al casco del establecimiento en donde se tipificaron posteriormente abundante cantidad de arbustos de *Lantana camara* con signos de haber sido consumidos. Al día siguiente se observaron cuatro animales muertos y en 30 de ellos, síntomas similares a los descritos en el foco N°2, además de fotofobia, marcha tambaleante y corrimiento ocular acuoso. Si bien los animales se trasladaron a otro piquete inmediatamente, los síntomas continuaron, muriendo finalmente un total de 203 animales en 20 días (34% morbilidad, 32,2% mortalidad). Las lesiones macroscópicas observadas en 3 animales necropsiados fueron edema subcutáneo amarillo, ictericia generalizada, hígado aumentado de tamaño y de color amarillo anaranjado con



**Figura 3.** Hígado ovino. Áreas de necrosis periportal con degeneración y vacuolización de los hepatocitos. HE. 150 X.

distensión vesicular. Riñones con edema a nivel pélvico y en peritoneo petequias difusas. A la histopatología se observó en hígado vacuolización, degeneración granular y necrosis individual de los hepatocitos a nivel periportal con discreta proliferación canalicular. A nivel de riñón había nefrosis tubular. En ninguno de los casos se observaron otras alteraciones de significación en el resto de los tejidos.

### Reproducción experimental

En el Experimento I, en el cual se le suministró a un bovino una dosis única de 25 g/kg pv el cuadro clínico presentó una evolución de siete días (Cuadro 2). Observándose durante este período anorexia, depresión, constipación, heces secas, conjuntivitis, disminución de los movimientos ruminales, edema submandibular, pérdida de peso, hiperemia de zonas de piel despigmentada ictericia y muerte, no observándose signos de fotosensibilización. En el caso del Experimento II llevado a cabo en ovinos a las dosis de 20 g/kg pv y 40 g/kg pv el cuadro clínico de la intoxicación mostró una evolución rápida que se extendió por tres días hasta la muerte de ambos animales (Cuadro 2). Estos manifestaron depresión, anorexia, constipación, ictericia, conjuntivitis y muerte. En ninguno de los animales se observaron signos claros de fotosensibilización, solo un moderado eritema a nivel facial.

La concentración sérica de ASAT en el bovino intoxicado de forma experimental fue superior a los valores de referencia (40-90 Unidades Internacionales) así como también la concentración de GGT a partir del día 4 (valores de referencia 4-20 UI), revelando un daño importante de los hepatocitos y a nivel de los canaliculos biliares (Figuras 4 y 5). En el caso de los ovinos N°19 y N/N, en ambos se observó un incremento importante en la concentración de ASAT a partir del día 1, mientras que la concentración de GGT

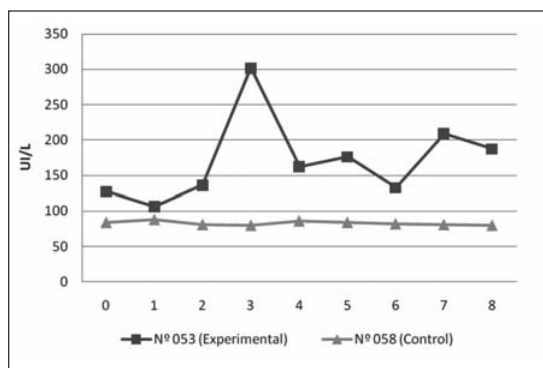


Figura 4. Evolución de los niveles séricos de aspartato amino transferasa (ASAT) a partir del día 0 de intoxicación experimental en bovinos.

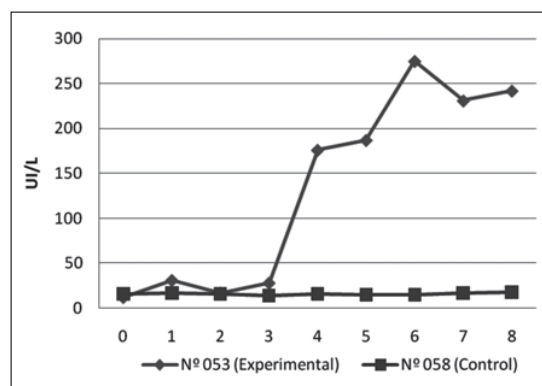


Figura 5. Evolución de los niveles séricos de gamma glutamyl transferasa (GGT) a partir del día 0 de intoxicación experimental en bovinos.

fue más elevada en el animal caravana N/N que recibió la dosis mayor (40 g/kg pv) (Figuras 6 y 7).

Los hallazgos macroscópicos observados en la necropsia fueron similares en el bovino y los ovinos intoxicados experimentalmente. Los principales fueron ictericia generalizada, edema subcutáneo gelatinoso de color amarillo, hígado aumentado de tamaño, con cambios de coloración en parénquima de consistencia friable,

distensión de la vesícula biliar, riñones de color marrón claro y con presencia de edema a nivel de la pelvis.

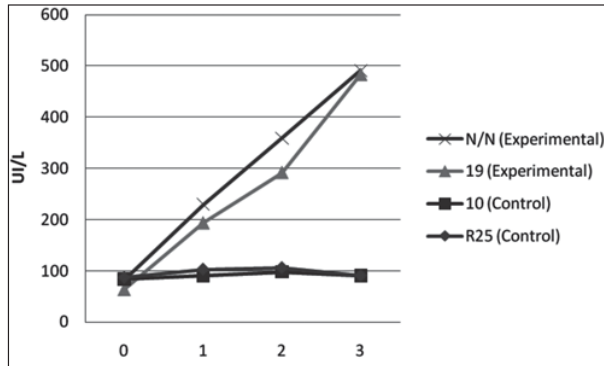
Las principales alteraciones histopatológicas se observaron a nivel de hígado donde se caracterizaron por una severa degeneración con vacuolización y necrosis individual de los hepatocitos de la región periportal, colestasis y discreta proliferación de células epiteliales de los canaliculos biliares. En riñón se observaron lesión

Cuadro 2. Intoxicación experimental por *L. camara*, peso de los animales, dosis de la planta y evolución.

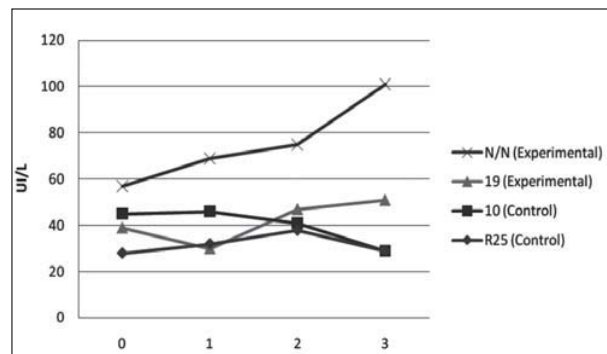
Experimento	Especie	Identificación	Peso animal (kg)	Dosis de planta verde (g/kg pv)	Aparición de los signos clínicos (Horas)	Evolución
I	Bovino	053	185	25	34	7 días y muerte
I	Bovino	058	170	0 (Control)	-	-
II	Ovino	N/N	56	40	12	72 horas y muerte
II	Ovino	19	62	20	16	80 horas y muerte
II	Ovino	R25	68	0 (Control)	-	-
II	Ovino	10	54	0 (Control)	-	-

(g/kg pv: Gramos por kilo de peso vivo).





**Figura 6.** Evolución de los niveles séricos de aspartato amino transferasa (ASAT) a partir del día 0 de la intoxicación experimental en ovinos.



**Figura 7.** Evolución de los niveles séricos de gamma glutamil transferasa (GGT) a partir del día 0 de la intoxicación experimental en ovinos.

nes de nefrosis con degeneración y necrosis tubular.

## DISCUSIÓN

En el área de influencia del Laboratorio Regional Noroeste no habían registros de intoxicación por *Lantana camara* en rumiantes. Según Tokarnia y col. (2000) cuando se pretende esclarecer la etiología de una enfermedad probablemente causada por una planta tóxica que no ha sido estudiada en la región, se debe realizar un ensayo experimental con animales. El mismo debe realizarse inicialmente en las especies afectadas, sobre condiciones naturales y con planta fresca.

Las reproducciones experimentales de la enfermedad por la administración de *Lantana camara* en bovinos y ovinos demostraron que los focos de campo fueron causados por la ingestión de esta planta, ya que el cuadro clínico y patológico fue similar a los observados en los establecimientos problema.

Los datos aportados por la patología clínica, donde se destaca un incremento de la concentración sérica de ASAT y GGT en los animales intoxicados experimentalmente, corroboran las alteraciones hepáticas observadas en la histopatología.

Las dosis tóxicas reportadas en reproducciones experimentales para los bovinos oscilan entre 10 a 50 gramos por kilo de peso vivo (Moreira da Silva y Couto, 1971; Riet-Correa y col., 1984; Tokarnia y col., 1984; Tokarnia y col., 1999; Marín y col., 2005).

En el caso del Experimento I, la dosis empleada en el bovino de 25 g/kg pv en una sola administración, provocó una sintomatología clínica similar a la descrita por Riet-Correa y col. (1984), con dosis de 20 g/kg pv. Sin embargo, Tokarnia y col. (1984) con igual dosis, obtuvieron signos de fotosensibilización a los 7 días de la administración de la planta, con recuperación de los animales a los 20 días. Se ha demostrado que dosis mayores de

*Lantana camara* var. *acuelata* en bovinos (40 g/kg) provocan una intoxicación grave con muerte del animal, con 20 g/kg intoxicación grave sin muerte, y con 10 g/kg intoxicación leve o con ausencia de síntomas (Tokarnia y col., 1999). Brito y col (2004) en un trabajo donde compararon la toxicidad de distintas plantas del género *Lantana* spp donde se encontraba incluida *Lantana camara* provenientes de diversos lugares de Brasil, comprobaron que la dosis letal para el género se podía establecer en 40 g/kg de peso vivo, y que la misma era bastante constante en las diferentes muestras de plantas evaluadas. En el foco espontáneo diagnosticado en bovinos por el Laboratorio Regional Noroeste se podría estimar que los animales afectados consumieron una gran cantidad de *Lantana camara*, ya que murieron de forma aguda dentro de las primeras 24 horas de ingestión de la planta.

En cuanto al Experimento II en ovinos, las dosis administradas (20 y 40 g/kg pv) respectivamente, produjeron un cuadro agudo de depresión, anorexia e ictericia donde no se observaron signos de fotosensibilización como en los casos de campo. Brito y Tokarnia (1995) cuando administraron muestras de planta desecada a ovinos en una dosis de 40 g/kg pv obtuvieron un cuadro clínico con lesiones de fotosensibilización, con 4 dosis de 10 g/kg cada una durante 4 días también observaron sintomatología clínica en cuatro de los cinco animales utilizados. Gopinath y Ford (1969) en ovinos a dosis de 10 g/kg, con dosis única o dos dosis consecutivas de 5 g/kg en dos días observaron signos típicos con un cuadro clínico de 10 días de evolución, pero en el último caso hubo una recuperación progresiva en los días siguientes. Un tercer grupo que recibió cinco dosis iguales de 2 gr/kg de peso vivo en días consecutivos solo presentaron anorexia.

Los ensayos realizados en ovinos indicarían que las plantas utilizadas en nuestros experimentos eran de una alta toxicidad, dada la evolución aguda del cuadro clínico provocando la muerte de los animales intoxicados a las 72 horas. En los casos espontáneos registrados por el Laboratorio el acceso a la planta en ambos casos fue breve, no superior a 24 horas. Si bien varios animales murieron al día siguiente de haber consumido la planta, la gran mayoría de estos presentaron sín-

tomas y murieron en los días posteriores, lo que sugeriría que la absorción del Lantadeno A y B desde el tracto digestivo es lento y que se necesita una pequeña cantidad de la planta para desencadenar y continuar la enfermedad, hipótesis planteada por Pass y col. (1979) en sus reproducciones experimentales. Aquellos animales que murieron de forma aguda podrían relacionarse a que fueron los que consumieron mayor cantidad de la planta.

Las escasas lesiones encontradas a nivel de piel en las reproducciones experimentales, estarían en relación a la utilización de dosis únicas de *L. camara*. De haberse suministrado dosis fraccionadas de la planta de acuerdo con los trabajos de Gopinath y Ford (1969); Tokarnia y col. (1984); Brito y Tokarnia (1995); Tokarnia y col. (1999), probablemente se hubiera obtenido mayor sintomatología de fotosensibilización.

Algunas de las plantas de *L. camara* utilizadas en las reproducciones experimen-

tales que realizó el Laboratorio Regional Noroeste poseían inflorescencias rojas y otras amarillas resultando ambas tóxicas. Esto estaría en concordancia con lo expresado por Seawright (1965) y Brito y col. (2004) de que el color de las flores de esta planta no se correlaciona con su toxicidad. A través de otros trabajos experimentales se comprobó que las hojas de *Lantana* spp. son tóxicas tanto en su estado fresco como desecadas, y que dicho proceso no afecta su toxicidad (Brito y Tokarnia, 1995).

Es importante tener en cuenta la presencia de *Lantana camara* frente al diagnóstico diferencial de plantas o micotoxinas que causan signos de fotosensibilización. Dentro de estas se encuentran malezas del género *Ami* spp., *Senecio* spp., *Echium plantagineum*, *Erechtites hieracifolia*, el árbol *Myoporum laetum* (Transparente), las gramíneas de los géneros *Panicum* spp. y *Brachiaria* spp y la Esporidesmina, micotoxina del hongo

*Pithomyces chartarum* (Tokarnia y col., 2000), no encontradas en los focos problema.

En Uruguay la intoxicación por *Lantana camara* se plantea como una intoxicación accidental en ruminantes debido a que esta planta solo se encuentra en parques y jardines, no teniendo características invasoras como sucede en otros países donde se encuentra ampliamente difundida en los predios (Lal y Bandhu, 1960; Seawright, 1965; Aluja y col., 1970; Moreira da Silva y Souza, 1971; Riet-Correa y col., 1984; Tokarnia y col., 1984; Marin y col., 2005).

#### Agradecimientos

Al Dr. Gonzalo Uriarte del Departamento de Patología Clínica de la DILAVE «Miguel C. Rubino» por el procesamiento de las muestras de sangre para determinación enzimática.

#### Referencias Bibliográficas

- Aluja, A.; Sanz, R.; Espinosa, F. (1970) El mal de playa. Intoxicación del ganado bovino con *Lantana camara*. Veterinaria (México), 1:7-13.
- Brooks, O.H. (1961) Lantana Poisoning. Qd. agric. J. 87: 641-642.
- Brito, M.F.; Tokarnia, C.H.; Döbereiner, J. (2004) A toxidez de diversas lantanas para bovinos e ovinos no Brasil. Pesq. Vet. Bras. 24:153-159.
- Brito, M.F.; Tokarnia, C.H. (1995) Estudo comparativo da toxidez de *Lantana camara* var. *acuelata* em bovinos e ovinos. Pesq. Vet. Bras. 15:79-84.
- Gopinath, C.; Ford, J.H. (1969) The effect of *Lantana camara* on the liver of sheep. J. Path., 99: 75-85.
- Harley, K.L.S. (1973) Biological control of lantana in Australia. Proc. 3rd Int. Symp. Biol. Control Weeds, Montpellier, France, pp 23-29.
- Lal, M.; Bandhu D. (1960) Lantana poisoning in domesticated animals. Ind.Vet.J. 37: 263-269.
- Marin, R.E.; Erquiaga, R.; Sernia, C.; Morrel, E.; Scicchitano, S.; Odriozola, E. (2005) Intoxicación natural y experimental de bovinos por consumo de *Lantana camara*. Veterinaria (Argentina), 22:332-343.
- Moreira da Silva, F.; Souza, E. (1971). Intoxicação experimental de bovinos pela *Lantana camara* no Estado de Pernambuco. Arq. Esc. Vet. 23:77-89.
- Pass, M.; Seawright, A.; Lamberton, J.; Heath, T. (1979) Lantadene A toxicity in sheep. A model for cholestasis. Path., 11:89-94.
- Pass, M.; Seawright, A.; Heath, T.; Gemmell, R. (1978) Lantana poisoning: a cholestatic disease of cattle and sheep. In: Keeler, R.F.; Van Kampen, K.R.; James, L.F. Effects of poisonous plants on livestock. New York, Ed. Academic Press, pp. 229-237.
- Perusia, O. (2001) Casuística clínica regional en rodeos lecheros. Rev. Inv. Vet. Perú. 12:123-134.
- Riet-Correa, F.; Méndez, M. C.; Schild, A.; Riet-Correa, I.; Da Silva Neto, S. (1984) Intoxicação por *Lantana glutinosa* (Verbenaceae) em bovinos no estado de Santa Catarina. Pesq. Vet. Bras. 4:147-153.
- Santos, J.C.A.; Riet-Correa, F.; Simões, S.V.D.; Barros, C.S.L. (2008) Patogênese, sinais clínicos e patologia das doenças causadas por plantas hepatotóxicas em ruminantes e eqüinos no Brasil. Pesq. Vet. Bras. 28:1-14.
- Seawright, A. (1965) Toxicity of Lantana spp in Queensland. Aust. Vet. J.41: 235-238.
- Steyn, D.; Van Der Walt, S.J. (1941).Recent Investigations into the toxicity of Known and Unknown Poisonous Plants in the Union of South Africa, XI. Ondersteport J. vet. Sci. 16:121-147.
- Tokarnia, C.H.; Döbereiner, J.; Peixoto, P.V. (2000) Plantas tóxicas do Brasil. Ed. Helianthus, Rio de Janeiro, Pp 157-163.
- Tokarnia, C.H.; Armien, A.G.; Barros, S.S.; Peixoto, P.V.; Döbereiner, J. (1999) Estudos complementares sobre a toxidez de *Lantana camara* (Verbenaceae) em bovinos. Pesq. Vet. Bras. 19:128-132.
- Tokarnia, C.H.; Döbereiner, J.; Lazzari, A.; Vargas Peixoto, P. (1984) Intoxicação por *Lantana* spp. (Verbenaceae) em bovinos nos estados de Mato Grosso e Rio de Janeiro. Pesq. Vet. Bras. 4:129-141.
- Turbet, B. (1931) Lantana poisoning of cattle in Fiji. Agric. J. 4:25-29.