

Technical: Spontaneous and experimental poisoning by Quercus robur (English oak) in bovine in Uruguay

VETERINARIA (Montevideo) - Vol. 50 - # 194 - Año 2014 - P. 34 a 48

Autores: Dutra F.¹, Romero A.¹, Trelles, P², Arruti F.², Ferres, J.², Quinteros C.¹

¹DILAVE Miguel C Rubino, Laboratorio Regional Este, Avelino Miranda 2045, Treinta y Tres, Uruguay.

²Ejercicio liberal, Uruguay.

Autor de correspondencia: fdutra@mgap.gub.uy

Recibido: 25/2/2013 Aceptado: 2/5/2013



[ver versión PDF.](#)

[Introducción](#) | [Materiales y Métodos](#) | [Resultados](#) | [Discusión](#) | [Agradecimientos](#) | [Referenc](#)

[ias](#)

Resumen

Se describe por primera vez en Uruguay la intoxicación espontánea y experimental por árboles de roble de la especie *Quercus robur* L. (Fagaceae). Tres focos ocurrieron en dos predios en los meses de mayo de 1997, 2001 y 2013, todos en el departamento de Maldonado, donde es común la existencia de grandes robledales. Enfermaron 15 de 90 novillitos sobreaños en 1997, 7 de 74 en el 2001 y 10 de 60 en el 2013, con una letalidad del 26,6%, 14,2% y 30,0%, respectivamente. Los animales presentaban constipación, debilidad y adelgazamiento progresivo, uremia con niveles elevados de urea y creatinina en sangre, riñones pálidos, edema perirrenal y ulceraciones del esófago a la necropsia, y lesiones de nefrosis tóxica severa a la histopatología. Gran cantidad de bellotas se encontraron en el contenido ruminal de uno de los animales necropsiados. La enfermedad se confirmó experimentalmente en 2 terneros de 5-6 meses de edad a los que se administró por vía oral 10,7 kg y 22,8 kg hojas y bellotas de *Quercus robur* repartidas en dosis de 15-30 g/kg durante 22 y 30 días, respectivamente. El examen macro y microscópica mostró edema perirrenal moderado, riñones pálidos y nefrosis tubular aguda en ambos animales, lesiones similares a los casos de campo que confirman la intoxicación espontánea por

Quercus robur

.

Palabras clave: bovino, nefrosis tóxica, roble inglés, *Quercus robur*.

Summary

Three outbreaks of intoxication by *Quercus robur* L. (Fagaceae) are described for the first time in Uruguay. Spontaneous cases occurred in May (autumn) of 1997, 2001 and 2013, all in the department of Maldonado where it is common the existence of large oak forests. Fifteen of 90 1-2 years-old steers were affected in 1997, 7 of 74 in 2001 and 10 of 60 in 2013, with a case fatality rate of 26.6% , 14.2% and 30.0%, respectively. The animals showed constipation, weakness and progressive loss of weight, uremia with elevated levels of urea and creatinine. Pale kidneys, perirenal edema and ulceration of the esophagus were found at necropsy and severe toxic nephrosis at histopathology. Acorns were found in the rumen contents of one of the necropsied animals. The disease was confirmed experimentally in two calves 5-6 months of

age, which were dosed orally with 22.8 kg 10.7 kg of acorns and leaves of *Quercus robur*, divided in several doses of 15-30 g/kg during 22 and 30 days, respectively. In both experimental animals, macro and microscopic examination showed perirenal edema, pale kidneys and acute tubular nephrosis, lesions comparable to field cases which confirm the spontaneous poisoning by *Quercus robur*.

Keywords: Bovine, toxic nephrosis, oak poisoning, *Quercus robur*.

Introducción

La intoxicación de bovinos por árboles del género *Quercus* spp. (Roble) es una enfermedad de amplia distribución en el hemisferio norte pero que puede ocurrir donde sea que existan montes de roble (Burrows y Tyrl, 2013). La mayoría de los casos se reportan en el sudoeste de Estados Unidos, Canadá, Europa del Norte, Balcanes y Rusia (Dollahite y col., 1966; Garg y col., 1992; Dirksen y col., 2005). En el Reino Unido, la enfermedad se asocia a veranos largos y calurosos que disminuyen la disponibilidad de forraje alternativo y a vientos fuertes que voltean gran cantidad de bellotas bajo los bosques (Wiseman y Thompson, 1984). En California, EEUU, solo en el mes de abril de 1985 murieron más de 2700 terneros en 60 ranchos de 3 condados a consecuencia del clima frío, la escasez de forraje y tormentas de nieve (Spier y col., 1987). En Texas la enfermedad es endémica estimándose las pérdidas en más de 1000 cabezas al año (Dollahite y col., 1966). En el hemisferio sur la intoxicación se ha reportado en Sudáfrica (Kellerman y col., 1988), Australia y Nueva Zelandia (Parton y Bruere, 2002). En Sudamérica, existe sólo un reporte de intoxicación espontánea por *Quercus* sp. (especie no reportada) en bovinos en Argentina (Odriozola y col., 1990). La intoxicación espontánea por *Quercus*

spp. se ha reportado también en equinos (Maxie y Newman, 2007), ovinos (Ben Salem y col., 2003) y animales salvajes como el alce y la llama (Vikøren y col., 1999; Chamorro y col., 2013).

Aunque todas las especies de *Quercus* y de sus innumerables híbridos se consideran potencialmente tóxicos, solo algunas se han implicado en mortandad de animales (Burrows y Tyrl, 2013). Su toxicidad se atribuye al alto contenido en taninos hidrolizables, en particular galotaninos y elagitaninos, que pueden alcanzar concentraciones de hasta 23% (g/kg MS de ácido tánico equivalente, método Folin-Ciocalteu) en hojas jóvenes y bellotas verdes, las partes más tóxicas del roble (Doce y col., 2012). Si el consumo es moderado la mayoría de los taninos hidrolizables y sus productos de degradación ruminal (ácido gálico, digálico, elágico, y otros polifenoles) se eliminan por el tracto digestivo unidos a las proteínas de la dieta (Makkar, 2003), pero si la ingesta es alta, y especialmente luego de períodos de inanición prolongados (Pérez y col., 2011), la cantidad y velocidad de absorción de los compuestos fenólicos aumenta por el efecto astringente de los taninos sobre la mucosa intestinal, se excede la capacidad de detoxificación del hígado y la destrucción de los tejidos se produce en los sitios de más alta concentración de las toxinas (Burrows y Tyrl, 2013). En los bovinos, la destrucción tisular se produce principalmente en los riñones donde la injuria se caracteriza por degeneración y necrosis tubular aguda (Maxie y Newman, 2007; Pérez y col., 2011). Si la dosis es muy alta también aparecen lesiones degenerativas en el hígado que contribuyen a la muerte de los animales (Maxie y Newman, 2007). Los bovinos afectados desarrollan un cuadro de insuficiencia renal aguda o subaguda caracterizada por pérdida de estado corporal, pelaje hirsuto, abdomen retraído, constipación y diarrea intermitentes, y mucus o sangre en las heces (Dirksen y col., 2005).

En Uruguay el *Q. robur*, “roble inglés” o “roble europeo” fue la primera especie de roble introducida en el siglo XIX en Uruguay y es la más difundida. Se lo encuentra principalmente como ejemplares ornamentales aislados y también en grandes robledales como montes de abrigo y sombra (Ing. Agr. Raúl Nin, comunicación personal, 2007). Otras especies de roble introducidas en Uruguay son el *Quercus ilex* o Encina, *Quercus suber* o roble corcho, especie encontrada fundamentalmente en las zonas de viñedos, el *Quercus rubra* o roble americano (Ing. Agr. Raúl Nin, comunicación personal, 2007) y en los últimos 20 años el

*Quercus
pallustris*

, muy utilizado en parques y jardines por sus hojas de color rojizo en el otoño (Ing. Agr. Carlos Brussa, comunicación personal, 2007).

En el presente trabajo se comunica por primera vez en Uruguay la intoxicación espontánea y experimental por *Quercus robur* en bovinos.

([Volver arriba](#))

Materiales y Métodos

El diagnóstico patológico de los casos espontáneos y la reproducción experimental de la enfermedad se realizaron en el Laboratorio Regional Este, DILAVE Miguel C Rubino, Treinta y Tres, Uruguay.

Casos espontáneos

Los datos epidemiológicos, clínicos y patológicos de tres focos de intoxicación ocurridos en dos predios rurales diferentes, ambos ubicados en el departamento de Maldonado, fueron recabados en las visitas realizadas a los establecimientos afectados. Se realizaron 2 necropsias completas en el primer foco (Casos N° 1 y 2) y se procesaron macroscópicamente órganos y vísceras refrigeradas de 1 animal del segundo foco (Caso N° 3) y de 2 casos del tercer foco (Casos N° 4 y 5). Del tercer foco se realizó además la bioquímica sanguínea de 2 animales clínicamente afectados. Para la histopatología, muestras de distintos órganos, incluyendo los riñones, se fijaron en formol bufferado al 10%, se deshidrataron en alcohol, se incluyeron en parafina, se cortaron a 5-7 μm de espesor y se colorearon con Hematoxilina y Eosina (H&E).

Reproducción experimental

El protocolo de investigación se realizó siguiendo las normativas y con la aprobación de la Comisión Honoraria de Experimentación Animal (CHEA) de la Universidad de la República.

En los meses de mayo y agosto de 2007 se colectaron muestras de hojas, rebrotes y bellotas del robledal del primer predio (Figura 1).



Figura 1. Robledal de *Quercus robur* L. en predio de paraje Garzón, 13^a Sección Policial de Maldonado donde ocurrieron dos brotes de intoxicación. Hojas y bellotas de *Q. robur* (recuadro). Fotos tomadas el 13 de mayo 2007.

Las muestras se pesaron y se mantuvieron en un lugar seco durante el período experimental de cada animal. El nivel de taninos y el grado de toxicidad de las hojas de *Quercus* no se afectan por el desecado a distintos niveles de temperatura y tiempo (Makkar, 2003). Para la reproducción experimental se utilizaron dos terneros, machos enteros, de 5-6 meses de edad. Los animales se pesaron antes y después del experimento y se mantuvieron con agua *ad libitum*

en un potrero de campo natural con relativamente buena disponibilidad de forraje. Al ternero N° 1 (Hereford, 110 kg PV) se le administró manualmente por vía oral 10,7 kg de hojas y bellotas jóvenes molidas repartidas en 6 dosis de 15-20 g/kg de peso vivo cada 5 días durante 30 días. El segundo animal (Aberdeen Angus, 80 kg PV) recibió una dosis total de 22,8 kg hojas y bellotas maduras en dosis diarias (excepto domingos) de 10-15 g/kg durante 22 días. Los animales se evaluaron diariamente antes y durante el experimento (temperatura corporal, frecuencia cardio-respiratoria y movimientos ruminales) y muestras diarias de suero se congelaron a -20 °C hasta su análisis para urea y creatinina en el laboratorio de la Facultad de Veterinaria de la Universidad de la República (Dres. Luis Barros y Virginia Golberg).

Al final del experimento, los animales se sacrificaron por exsanguinación aguda previa sedación con xilacina (0,2 mg/kg i/m, Rompun Bayer), se necropsiaron y muestras de distintos órganos se fijaron en formol bufferado y se procesaron para histopatología igual que los casos espontáneos.

Identificación botánica

Se colectaron muestras de hojas, brotes y bellotas de los robledales de los 2 predios problema, las cuales se acondicionaron y se enviaron para su clasificación a la Cátedra de Botánica de la Facultad de Química (Universidad de la República).

([Volver arriba](#))

Resultados

Descripción de los brotes

El primer foco ocurrió en mayo de 1997 en un establecimiento ganadero ubicado en el paraje Garzón, 13^a Sección Policial del departamento de Maldonado y en el mismo predio un nuevo brote ocurrió en mayo de 2001. En ambos casos se afectaron novillitos de sobreño de raza Hereford. En 1997, enfermaron 15 y murieron 4 de un total 90 animales (morbilidad 16,6%, mortalidad 4,4%, letalidad 26,6%), 20 a 30 días después de ingresar a un extenso robledal (Figura 1). En el 2001 de 74 novillitos que estaban pastoreando bajo el mismo robledal desde hacía dos meses enfermaron 7 y murió 1 (morbilidad 9,5%, mortalidad 1,4%, letalidad 14,2%). El tercer foco ocurrió en mayo de 2013 en un predio ganadero localizado en el paraje Laguna del Sauce, 11^a Sección Policial del departamento de Maldonado. En un lote de 60 novillos de 1 a 2 años de edad enfermaron 10 y murieron 3 animales (morbilidad 16,6%, mortalidad 5%, letalidad 30%). Los animales pastoreaban desde hacía meses en un campo natural con numerosos bosques artificiales donde predominaban los robles. La bioquímica sanguínea de dos animales enfermos evidenció insuficiencia renal descompensada (síndrome urémico) con niveles de urea de 34 y 39 mmol/L (normal 2.00-5.90 mmol/L) y creatinina de 388 y 794 mmol/L (normal < 115 mmol/L), respectivamente (Dr. Gonzalo Uriarte, Dpto. de Patología Clínica, DILAVE, Montevideo). Los signos clínicos y patológicos eran similares en todos los casos. Los animales mostraban debilidad, adelgazamiento progresivo, mal estado corporal, mucosas pálidas, taquicardia, compactación del rumen y constipación con heces secas recubiertas de mucus, recuperándose o muriendo al cabo de 5-7 días de observarse los primeros signos clínicos. El examen postmortem de dos animales del primer foco (casos N° 1 y 2) mostró marcada deshidratación, ascitis moderada a severa, ulceraciones severas en tercio distal de esófago (Figura 2) y en bordes laterales de la lengua, contenido abomasal hemorrágico y hemorragias subendocárdicas difusas. Las úlceras de esófago también se encontraron en el caso N° 5.

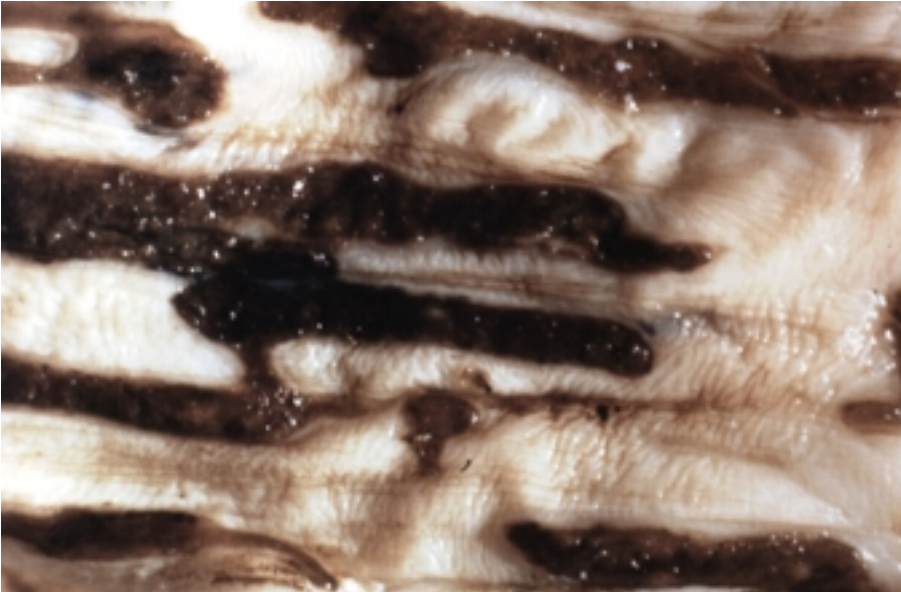


Figura 1. Hígado de un bovino con intoxicación espontánea por Quercus robur (roble inglés).

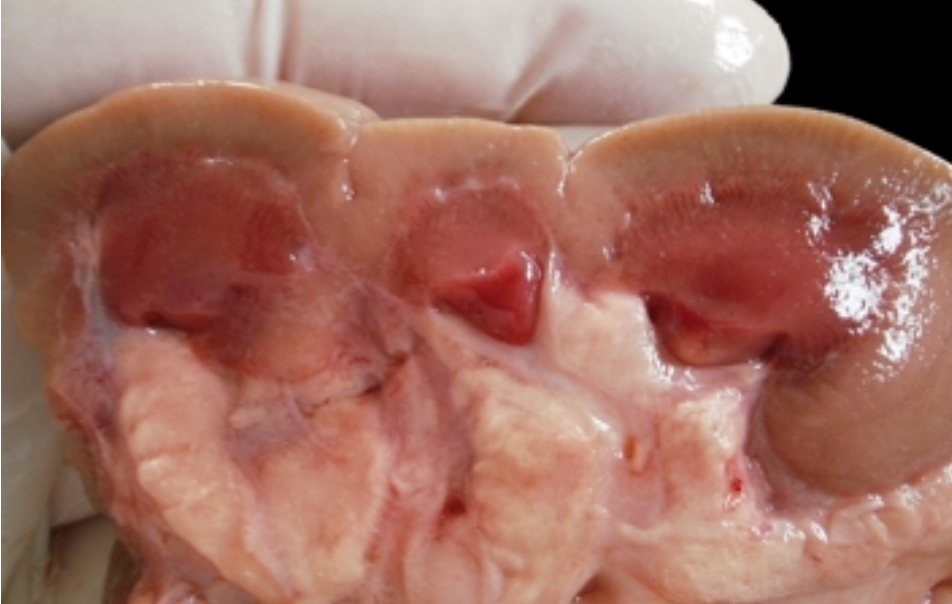

Figura 2. Hígado de un bovino con intoxicación espontánea por Quercus robur (roble inglés).

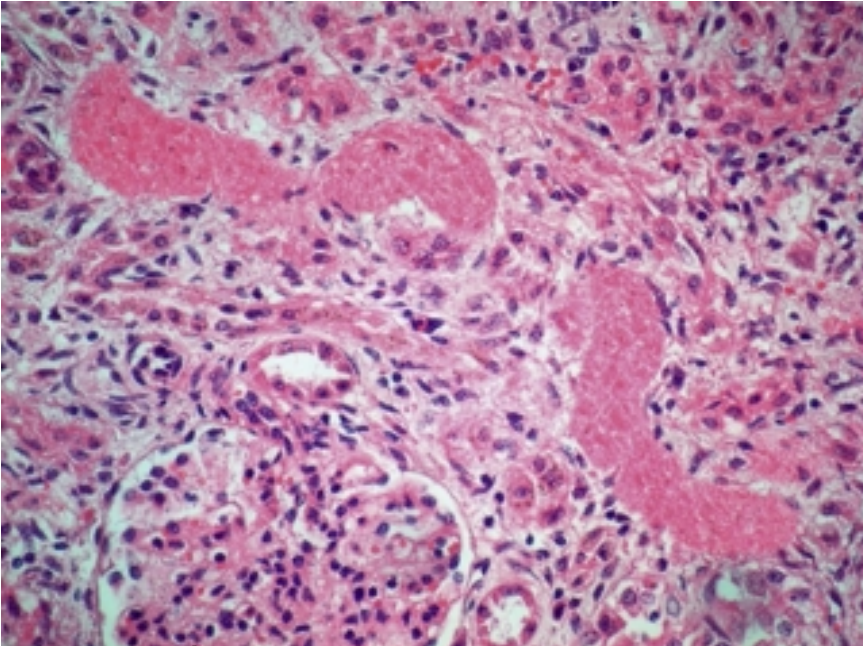


Fig. 1. Microscopio electrónico de transmisión. Glomerulonefritis aguda. (H&E, 200x).

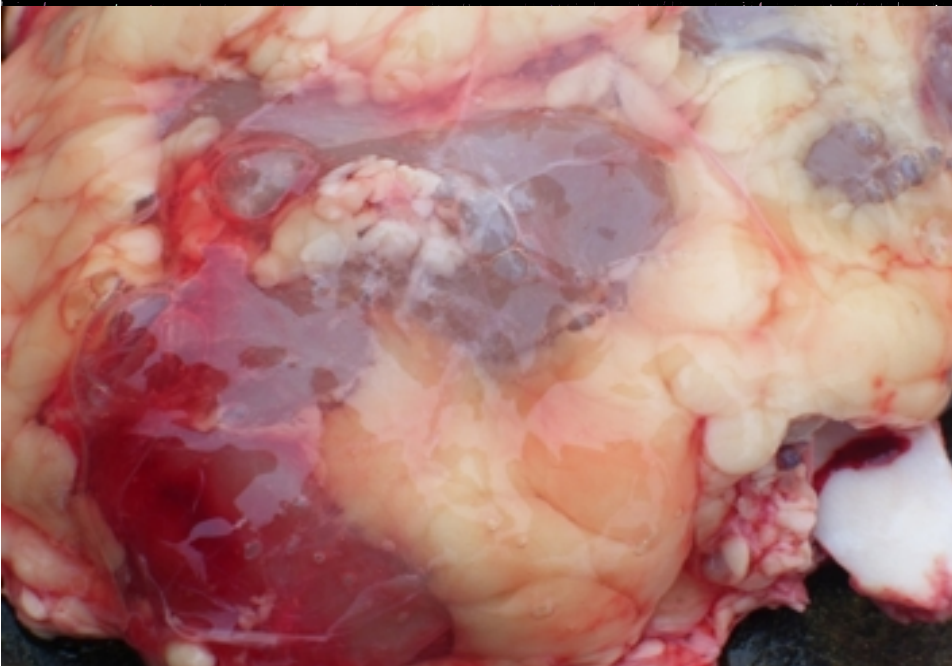
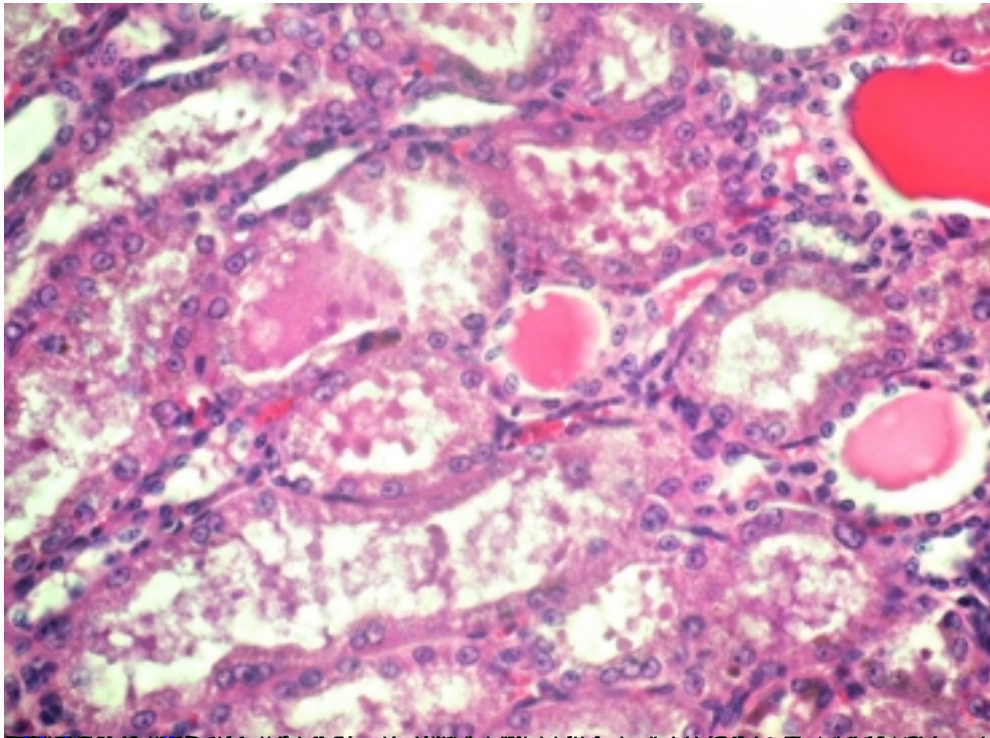


Fig. 2. Macroscopia. Glomerulonefritis aguda. (Color natural, 10x).



[Ver vídeo de la conferencia de la Asoc. de Patología Veterinaria del Uruguay \(APVU\) en el congreso de la Asoc. Uruguaya de Medicina Veterinaria \(AUMV\), Montevideo, Uruguay, 2011.](#)

Discusión

Los resultados del presente trabajo confirman por primera vez en el Uruguay la intoxicación espontánea y experimental en bovinos por árboles de roble de la especie *Quercus robur*. La patología clínica, la necropsia y la histopatología fueron todos coincidentes con otros trabajos que muestran el carácter nefrotóxico primario del

Q. robur

(Spier y col., 1988; Plumlee y col., 1998). Los brotes fueron de relativamente alta morbilidad (9% a 16%) y de evolución subaguda a crónica, apareciendo los primeros casos varias semanas luego del pastoreo bajo los robledales. Esto indica que las lesiones renales deben ser significativas y superar la reserva metabólica renal antes de que los animales desarrollen uremia y signos clínicos evidentes (Maxie y Newman, 2007). Otras plantas nefrotóxicas en bovinos en Uruguay son el

Amaranthus quitensis

o "yuyo colorado" (Dutra y col., 1993) y la

Anagallis arvensis

(Rivero y col., 2001), pero a diferencia del roble estas enfermedades son agudas, causan altas mortalidades (40% - 50%) y los brotes ocurren en verano asociados a rastrojos viejos o tierras roturadas invadidos por dichas plantas. Una enfermedad neurotóxica crónica similar al roble, conocida como "Enfermedad de la Isla", de etiología aún no esclarecida, ocurre en bovinos en el noreste argentino (Sánchez Negrette y col., 2000), mientras que casos idénticos de nefrosis tóxica asociada a la ingestión del árbol

Thiloa glaucocarpa

(Combrataceae), el cual contiene gran cantidad de taninos, se describen en bovinos en la región semiárida del nordeste de Brasil (Miranda Neto y col., 2009).

El *Quercus robur*, roble inglés o roble europeo, es la especie de roble más extendida en Uruguay y se la encuentra comúnmente como extensos robledales principalmente en los departamentos de Maldonado, Rocha y Lavalleja (Ing. Agr. Raúl Nin, comunicación personal, 2007). Esto concuerda con que los brotes por esta especie se hayan diagnosticados todos en Maldonado, en el Este del país. En condiciones naturales, en el hemisferio norte, las distintas especies de *Quercus* son una fuente nutricional importante para los animales silvestres y el ganado durante gran parte del año, y los brotes solamente ocurren cuando los animales son forzados a subsistir durante semanas o meses bajo los árboles con escaso forraje o sin suplementación (Dollahite y col., 1966; Wise man y Thompson, 1984; Spier y col., 1987). La enfermedad puede ocurrir en cualquier época del año siempre que haya penuria forrajera, los casos generalmente aparecen a fines de verano u otoño cuando el forraje es escaso y la disponibilidad las bellotas verdes en el sotobosque es muy alta, o al inicio de la primavera cuando la disponibilidad de pasto es aún baja y existe una amplia disponibilidad de rebrotes y hojas jóvenes de roble (Dollahite y col., 1966; Spier y col., 1987). Factores climáticos como el frío, los vientos fuertes y los temporales pueden forzar a los animales a consumir hojas y bellotas caídas y rebrotes en lugar de otros forrajes (Spier y col., 1987). Similares condiciones epidemiológicas se dieron en nuestro caso, ya que todos los focos ocurrieron en otoño (mayo), el forraje bajo los árboles era escaso y gran parte de la dieta de los animales estaba compuesta de rebrotes y bellotas, como se constató en el contenido ruminal de los animales necropsiados. El uso de heno o concentrados y la adición de 5% - 10% de hidróxido de calcio a la ración para limitar el consumo de roble por parte de los animales, reducen o previenen la incidencia de la enfermedad (Dollahite y col., 1966b).

La patología asociada a la intoxicación por roble difiere con la especie animal. Los animales monogástricos desarrollan principalmente lesiones hepáticas y gastrointestinales, mientras que en el bovino y otros ruminantes el principal órgano afectado es el riñón, siendo el hígado afectado solo con altas dosis (Maxie y Newman, 2007). En el presente estudio, todos los casos de campo presentaban lesiones renales severas con uremia y ulceración del esófago y, en dos casos, había además necrosis hepática, confirmando que la dieta en roble de los animales era muy alta. En la reproducción experimental, los animales desarrollaron lesiones macroscópicas

e histológicas en los riñones, pero sin lesiones hepáticas ni cambios significativos en los niveles de urea y creatinina, indicando que las lesiones fueron subclínicas. Las lesiones renales eran similares en ambos terneros, a pesar de que la dosis total fue de 10,7 kg en un caso y más del doble, 22,8 kg., en el otro. Esto puede ser debido a que el segundo animal recibió hojas y bellotas maduras, recolectadas en el mes agosto, que contienen mucha menor cantidad de taninos hidrolizables (Burrows y Tyrl, 2013). Los resultados experimentales sugieren que para reproducir clínicamente la enfermedad se requiere dosis tóxicas aún mayores que las suministrada en el presente estudio y/o bien un tiempo de dosificación más prolongado. También se ha sugerido que la ocurrencia de la enfermedad experimental no es estrictamente dependiente de la dosis, sino que existe una dosis umbral, y que hay además una considerable variación de toxicidad entre las plantas (Dollahite y col., 1966) y, posiblemente, en la susceptibilidad de los animales individuales debido a diferencias en la microbiota ruminal (González-Barrio y col., 2012).

En conclusión, la intoxicación por *Quercus robur* es una enfermedad tóxica presente en nuestro país. La enfermedad es nefrotóxica y debe sospecharse siempre que los animales tengan acceso a montes de roble durante varias semanas o meses. Para el control de la enfermedad los animales bajo robledales deben suplementarse para evitar una dieta exclusiva con *Quercus robur*

([Volver arriba](#))

Agradecimientos

A los Dres. Mario Bonilla, Oscar Jackson y Luis García por su colaboración en los casos de

campo, al Lic. Eduardo Alonso por la clasificación botánica del roble, y a los Ing. Agr. Raúl Nin y Carlos Brussa por la información del *Quercus robur* en Uruguay.

([Volver arriba](#))

Referencias

1. Ben Salem H, Ben Salem I, Nefzaoui A, Ben Saïd MS. (2003). Effect of PEG and olive cake feed blocks supply on feed intake, digestion, and health of goats given kermes oak (*Quercus coccifera* L.) foliage. *Anim Feed Sci Tech* 110: 45–59.
2. Burrows, G.E.; Tyrl, R.J. (2013). *Quercus* L. En: *Toxic plants of North America* / George E. Burrows, Ronald J. Tyrl. – 2a ed., Iowa 50014-8300, USA, Ed. John Wiley & Sons, Inc. Cap. 36, pp. 677-685.
3. Chamorro MF, Passler T, Joiner K, Poppenga RH, Bayne J, Walz PH. (2013). Acute renal failure in 2 adult llamas after exposure to Oak trees (*Quercus* spp.). *Can Vet J* 54: 61–64.
4. Cozzo, D. (1979). Árboles forestales, maderas y silvicultura de la Argentina. En: *Enciclopedia Argentina de Agricultura y Jardinería*. 2a ed., Ed. Lorenzo R. Parodi, ACME S.A.C.I., Buenos Aires, vol. II, pp. 156.
5. Dirksen G, Gründer H-D, Stöber M. (2005). *Medicina Interna y Cirugía del Bovino*. 4a. ed. Buenos Aires, Ed. Intermédica, pp.649-652.
6. Doce RR, Belenguer A, Toral PG, Hervás G, Frutos P. (2013). Effect of the administration

of young leaves of *Quercus pyrenaica* on rumen fermentation in relation to oak tannin toxicosis in cattle. *J Anim Physiol Anim Nutr (Berl)*. 97:48-57.

7. Dollahite JW, Housholder GT, Camp BJ. (1966). Oak poisoning in livestock. *Texas Agric. Exp. Station*. 8 p Disponible en: <http://hdl.handle.net/1969.1/90547>

8. Dollahite, J.W.; Housholder G.T.; Camp, B.J. (1966b). Effect of calcium hydroxide on the toxicity of post oak (*Quercus stellata*). *JAVMA* 148:908-912.

9. Dutra F, Lewin E, Paiva N. (1993). Necrosis tubular tóxica y edema perirrenal en bovinos asociado a la ingestión de *Amaranthus quitensis*. *Veterinaria (Montevideo)* 119:4-16.

10. Garg SK, Makkar HP, Nagal KB, Sharma SK, Wadhwa DR, Singh B. (1992). Oak (*Quercus incana*) leaf poisoning in cattle. *Vet Hum Toxicol*. 34:161-164.

11. González-Barrio R, Truchado P, García-Villalba R, Hervás G, Frutos P, Espín JC, Tomás-Barberán FA. (2012). Metabolism of oak leaf ellagitannins and urolithin production in beef cattle. *J Agric Food Chem* 60:3068-3077.

12. Kellerman TS, Coetzer JA, Naude WT. (1988). *Plant Poisoning and Micotoxinoses of Livestock in Southern Africa*. Oxford University Press. Cape Town, pp. 161-177.

13. Makkar HPS. (2003). Effect and fate of tannins in ruminants animals, adaptation to tannins, and strategies to overcome detrimental effects of feeding tannin-rich feeds. *Small Rumin Res* 49:241-256.

14. Maxie MG, Newman S. (2007). Urinary system. En: Jubb, Kennedy, and Palmer`s *Pathology of Domestic Animals*. 5a. ed. Philadelphia, Ed. Saunders, Vol. 2, pp. 473-474.

15. Miranda Neto EG, de Pereira ALL, Souza JCA, Mendonça CL, Riet-Correa F, Dantas AFM, Costa NA, Rego RO, Silva Filho AP, Afonso JAB. (2009). Toxic nephrosis in cattle from Pernambuco State, Northeastern Brazil associated with the ingestion of *Thiloa glaucocarpa*. En: Poisonings by Plants, Mycotoxins and Related Toxins. Franklin Riet-Correa, Jim Pfister, Ana Lucia Schild, and Terrie Wierenga (Eds.). CAB International 2011, Cap. 67, pp. 412-415.

16. Odriozola E, López T, Daguerre S, Viejo R, Cacace P. (1990). Nefropatía tóxica natural en bovinos por consumo de roble (*Quercus* spp.). Veterinaria (Argentina). 7:608-612.

17. Parodi, D. (2004). Enciclopedia Argentina de Agricultura y Jardinería. 2a. ed. Buenos Aires, Ed. Acme Agency 1194 pp

18. Parton K, Bruere, NA. (2002). Plant poisoning in livestock in New Zealand. N Z Vet J 50: 22-27 (Suppl.)

19. Pérez V, Doce RR, García-Parient C, Hervás G, Carmen Ferreras M, Mantecón AR, Frutos P. (2011). Oak leaf (*Quercus pyrenaica*) poisoning in cattle. Res Vet Sci 91:269-277.

20. Plumlee KH, Johnson B, Galey FD. (1998). Comparison of disease in calves dosed orally with oak or commercial tannic acid. J Vet Diag Invest.10:263-267.

21. Rivero R, Zabala A, Giannechini R, Gil J, Moraes J. (2001). *Anagallis arvensis* poisoning in cattle and sheep in Uruguay. Vet Hum Toxicol 43:27-30.

22. Sánchez Negrette M, Montenegro MA, Perez Gianceselli MR, Burna AN. (2000). Enfermedad de la isla, estudio anatomohistopatológico de un caso. Rev Vet (Corrientes) 10/11:30-33.

23. Spier SJ, Smith BP, Seawright AA, Norman BB, Ostrowski SR, Oliver MN. (1987). Oak toxicosis in cattle in northern California: clinical and pathologic findings. JAVMA 191:958-964.

24. Vikøren T, Handeland K, Stuve G, Bratberg B. (1999). Toxic nephrosis in Moose in Norway. J Wildl Dis 35:130–133.

25. Wiseman A, Thompson H. (1984). Acorn poisoning. Vet Rec. 115:605.

([Volver arriba](#))